Aus der chirurgischen Poliklinik der Universität Basel
(Vorsteher: Prof. de Quervain. Leitender Arzt: Priv.-Doz. Dr. Iselin.)

ÜBER DIE ENTWICKELUNG DER TUBEROSITAS METATARSI V.

INAUGURAL-DISSERTATION

ZUR

ERLANGUNG DER DOKTORWÜRDE

DER

HOHEN MEDIZINISCHEN FAKULTÄT DER UNIVERSITÄT BASEL

VORGELEGT VON

JULES SCHOUWEY
GEWESENER ASSISTENZARZT DER POLIKLINIK
JETZT PRAKT. ARZT IN LE MOURET (FREIBURG)

Sonderabdruck aus der Deutschen Zeitschrift für Chirurgie, Band 118.

LEIPZIG
VERLAG VON F. C. W. VOGEL
1912.

Aus der chirurgischen Poliklinik der Universität Basel
(Vorsteher: Prof. de Quervain. Leitender Arzt: Priv.-Doz. Dr. Iselin.)

ÜBER DIE ENTWICKELUNG DER TUBEROSITAS METATARSI V.

INAUGURAL-DISSERTATION

ZUR

ERLANGUNG DER DOKTORWÜRDE

DER

HOHEN MEDIZINISCHEN FAKULTÄT DER UNIVERSITÄT BASEL

VORGELEGT VON

JULES SCHOUWEY
GEWESENER ASSISTENZARZT DER POLIKLINIK
JETZT PRAKT. ARZT IN LE MOURET (FREIBURG)

Sonderabdruck aus der Deutschen Zeitschrift für Chirurgie, Band 118.

LEIPZIG
VERLAG VON F. C. W. VOGEL
1912.

Gedruckt mit Genehmigung der medizinischen Fakultät.

Referent: Prof. de Quervain.

I. Allgemeines.

In seiner Arbeit über die Wenzel-Grubersche fibulare Epiphyse der Tuberositas metatarsi V im Röntgenbild hatte Iselin die Wahrscheinlichkeit des konstanten Befundes dieser Epiphyse im 13. oder 14. Lebensjahr geäußert. Er hatte an 29 jugendlichen Individuen von 10 bis $17^3/_4$ Jahren die verschiedenen Stadien der Entwicklung dieser Epiphyse studiert. Bei 8 derselben, d. h. bei allen, welche über $15^1/_2$ Jahre alt waren, war die Epiphyse schon total verknöchert. Dr. Iselin hat mich zu den Untersuchungen, über deren Ergebnisse ich berichten werde, veranlaßt; meine Aufgabe war, im Laufe des Jahres 1910 die 21 bleibenden Fälle an Hand der Röntgenbilder zu untersuchen, die Fortschritte des Verknöcherungsprozesses zu kontrollieren und zu versuchen, den Nachweis leisten zu können, daß die Epiphyse der Tuberositas metatarsi V ein konstantes Gebilde ist. Wegen Abwesenheit oder Wegganges einzelner Leute waren mir nur 16 Fälle zugänglich. Dagegen konnte ich andere Bilder vergleichen, welche im Intervall von 2 und 3 Jahren mehrere Male durchleuchtet waren.

Die zuerst von dem Anatomen Wenzel-Gruber am Skelett 1885 beobachtete Epiphyse wurde damals von ihm vortrefflich geschildert:

„Sie hat die Gestalt eines nach dem Längendurchmesser halbierten, ovalen oder elliptischen Körpers, dessen Schnittfläche etwas konkav ist, somit die Gestalt eines kahnförmigen Knochenstückes, welches seine Pole rück- und vorwärts und seine Verbindungsfläche

einwärts kehrt und zur Ergänzung der Tuberositas an deren lateralem Umfange nach vorn von ihrer Spitze mehr oder weniger beiträgt. Die freie laterale Fläche ist konvex, die Verbindungsfläche etwas konkav, höckerig und grubig. Ihre Pole sind abgerundet, ihre Länge in sagittaler Richtung variiert von 0,9 bis 1,8 cm, ihre Breite in vertikaler von 7 bis 10 mm und selbst bis 1,3 cm; ihre Dicke in transversaler Richtung von 2 bis 6 bis 7 mm. Die Epiphyse sitzt also am äußeren (lateralen) Umfange der Tuberositas an und vor deren Spitze."

Wie andere Knochenkerne zeigt diese Epiphyse Verschiedenheiten in ihrer Form und Größe und es ist schwer zu sagen, wovon das abhängt. Die Tatsache, daß bei schwächlich entwickelten Individuen der Prozeß der Bildung und Verknöcherung der Epiphyse verzögert wird, wurde schon von Iselin hervorgehoben. Ob der Beruf der untersuchten Leute eine Wirkung im Sinne einer Beschleunigung des Verknöcherungsprozesses bei viel stehenden Individuen besitzt, ist schwer zu beurteilen. Jedenfalls ist dieser Prozeß ziemlich verschieden rasch und die Größe des Knochenkerns im gleichen Alter eine sehr variable.

Kirchner hat dem Belastungsdruck für die Bildung einer Epiphyse an der Tuberositas des Metatarsale V eine besondere Bedeutung beigemessen. Nach ihm sollen aber der Zug des Musculus peroneus brevis, dessen Sehne über die Tuberositas hinläuft und sich an der lateralen Seite der Basis des Metatarsale V ansetzt, sowie die Portion des Musculus abductor digiti V, welche sich an der Tuberositas ansetzt, von weniger Bedeutung sein. Kirchner erwähnt auch die Möglichkeit, daß die Bildung dieser Epiphyse von der Größe der Tuberositas abhängig sei. Außerdem schreibt er folgendes:

„Möglicherweise hat auf das Auftreten der Epiphyse überhaupt und die Stärke ihrer Ausbildung der Grad der Fußwölbung Einfluß, da bei stark gewölbten Füßen naturgemäß der Druck auf die Tuberositas metatarsi V beim Gehen stärker ist als bei schwach gewölbten. Auch könnte es von Einfluß auf das Auftreten und die Ausbildung der Epiphyse sein, wenn infolge stärkerer Kontraktion des Musculus tibialis anterior der Fuß beim Gehen stärker supiniert aufgesetzt wird wie beim Bergsteigen, da auch dann der Druck auf die Tuberositas stärker sein muß. Vielleicht würde also die Epiphyse in gebirgigen Gegenden häufiger und stärker entwickelt anzutreffen sein."

Ich möchte dazu noch beifügen, daß vielleicht auch das Körpergewicht eine gewisse Bedeutung für die langsamere oder raschere Bildung der Epiphyse haben dürfte, insofern daß sie bei schweren Individuen früher verknöchern würde und bei schwächlichen etwas später. Ich beobachtete einige Male Verspätung bei mangelhaft entwickelten Jünglingen, deren Gewicht unter der Norm sein dürfte, habe aber leider bei allen anderen diesen Punkt nicht in Betracht ziehen können. Es wäre sehr interessant, bei einer neuen Untersuchungsreihe diesen Gedanken auch zu berücksichtigen.

Über die Häufigkeit des Vorkommens der Epiphyse an der Tuberositas metatarsi V habe ich in der Literatur nur wenig neuere Angaben finden können. Wenzel-Gruber fand sie, wie Iselin erwähnt, 18mal auf 124 Metatarsalia, also in 14,4 Proz. der Fälle; nur wenige Metatarsalia gehörten aber dem Pubertätsalter an.

In seiner Arbeit über die Brüche der Tuberositas metatarsi V behauptet Lilienfeld (S. 937), daß Gruber und Pfitzner die persistierende Epiphyse beim Os metatarsale V viel häufiger angenommen haben, als sie wirklich vorkommt. Gestützt auf Wenzel-Grubers Untersuchung schreibt Lilienfeld:

„Hiernach kommt in seltenen Fällen die Tuberositas als besondere Epiphyse vor und zwar in zwei Varietäten, entweder nur als seitenständige sog. Apophyse oder als Epiphyse der ganzen Tuberositas. Die ersten Fälle der wandständigen Apophyse habe ich selbst einigemal beobachtet, aber stets doppelseitig. Sie liegt parallel der Längsachse des Metatarsus und sitzt als spangenförmiges Gebilde der Tuberositas, die im übrigen gut ausgebildet ist, seitlich auf. Diese Epiphyse ist wie alle anderen bis jetzt nur vor der Pubertät beobachtet worden, etwa vom 15. bis 18. Lebensjahr."

Die zweite Varietät hält Lilienfeld für Produkte einer Fraktur; leider wird hier weder das Alter noch das doppelseitige Auftreten erwähnt. Der Schlußsatz seiner Arbeit lautet folgenderweise: „An der Tuberositas metatarsi V tritt eine seitenständige inkonstante Apophyse auf. Dagegen halte ich den Beweis dafür, daß die ganze Tuberositas als inkonstante Epiphyse auftritt, noch nicht erbracht."

In meiner Arbeit unterscheide ich nicht mehr zwischen Apo-

physe und Epiphyse, da ich die Epiphyse im Sinne von Spronck nie getroffen habe und dagegen konstant die bisher als inkonstant bezeichnete Apophyse, so spreche ich im folgenden, der Kürze halber, nur von Epiphyse, da dieser Ausdruck der gebräuchlichere ist. Ich bin mir dabei bewußt, daß es sich eigentlich um eine Apophyse handelt.

Bibergeil publizierte in der Zeitschrift für ärztliche Fortbildung (1910, Nr. 11) eine Arbeit über inkonstante Skelettstücke am Fuße. Er scheint nicht klar unterschieden zu haben zwischen dem sehr selten vorkommenden sog. Os vesalianum und der konstanten Epiphyse der Tuberositas metatarsi V. Als Beweis für das Vorkommen des Os vesalianum bringt er den Fall von Gelinsky an. Es handelt sich um einen 15jährigen Knaben, welcher beiderseits ein kleines Knochenkörperchen hinter der Tuberositas besitzt. Die uns beschäftigende Epiphyse sitzt allerdings mehr seitlich und nach vorn von der Spitze der Tuberositas; aber je nach der Technik der Bestrahlung (dorso-plantare Aufnahme) kann das Bild wohl hier und da anders herauskommen. Deswegen und wegen des Alters des Patienten kann man nicht sicher entscheiden, ob es sich beim Fall Gelinsky nicht um eine gewöhnliche Epiphyse handelt. Diese wird nicht erwähnt, nach Iselin könnte es sich auch um ein Os peroneum handeln. Die Assimilation des Os vesalianum schildert Pfitzner sehr eingehend. So unterscheidet er folgende Varietäten: 1. selbständiger Knorpel, artikulierend, selbständig ossifizierend; 2. dasselbe, aber nachträglich mit Metatarsale V koaleszierend; 3. im Knorpelstadium verschmolzen, für sich ossifizierend, aber in Form einer Epiphyse; 4. frühzeitig verschmolzen; das besondere Ossifikationszentrum tritt später auf, ossifiziert nur noch einen kleinen Teil, während die Hauptmasse vom Metatarsale V ossifiziert wird; 5. ein besonderes Ossifikationszentrum tritt überhaupt nicht auf, aber die äußerste, dem Metatarsale V entlegenste Partie bleibt unerwartet lang knorpelig. Auch Bibergeil gibt diese Ausführungen Pfitzners wieder und äußert sich dazu:

„Wir haben also nach Pfitzner in dem Os vesalianum und seinen Rudimenten die Erscheinung, daß ein assimiliertes Skelettstück zu einer Epiphyse wird und zwar zu einer inkonstanten Epiphyse. Gegenüber diesen Feststellungen dürfte die Differential-

diagnose zwischen Entwicklungsanomalien (Os vesalianum, Epiphyse) und Frakturen der Tuberositas ossis metatarsi V äußerst schwierig sein."

Bibergeil vertritt also im wesentlichen die von Pfitzner ausgesprochene Ansicht, daß die Epiphyse der Tuberositas metatarsi V als eine Entwicklungsanomalie oder als eine Modifikation des hier und da beschriebenen Os vesalianum aufzufassen sei, kennt aber die Arbeiten Kirchners und Iselins, welche diese Epiphyse als wahrscheinlich konstanten Befund halten, nicht. Was die Differentialdiagnose zwischen Knochenanomalien und Frakturen betrifft, so dürfte dieselbe nicht so schwierig sein, denn zu einer Fraktur gehört doch irgendein Trauma. Iselin hat einen Fall von Entwicklungsstörung der Epiphyse an der Tuberositas metatarsi V beobachtet, in welchem doch eine beträchtliche Schwellung der Gegend, ohne vorhergehendes Trauma vorhanden war. Es ist aber ein Unikum und es wird den Fällen von Entwicklungsstörungen in anderen Epiphysen, besonders an der Tuberositas tibiae, verglichen.

A. Kirchner, welcher zwei gute Arbeiten über unser Thema geliefert hat, schreibt im Juli 1906 folgendes:

„Diese Epiphyse entwickelt sich ebenso wie die an der Tuberositas calcanei gegen das zehnte Lebensjahr und verschmilzt um die Zeit der Pubertät mit den übrigen Knochen. Ich fand sie in einem Fall schon fast verschmolzen, in welcher die Calcaneusepiphyse und die distale Epiphyse des Metatarsale V noch nicht verschmolzen waren."

Er fand sie fünfmal auf 6 Metatarsalia und sagt dazu: „Möglicherweise ist sie häufiger, als sie schon Gruber gefunden hat. Wie oft sie vorkommt, ob sie vielleicht konstant oder annähernd konstant ist, dazu bedarf es einer größeren Zahl von Beobachtungen, welche zu machen besonders die Chirurgen ausgiebige Gelegenheit haben."

Im Jahre 1907 in den anatomischen Heften beschreibt er diese 6 Metatarsalia V aus dem anatomischen Institut von Göttingen, an denen entweder verknöcherte, aber noch nicht verschmolzene distale Epiphysen vorhanden sind oder vorhanden gewesen und abgefallen sind. An allen diesen Knochen sind entweder Tuberositasepiphysen vorhanden oder vorhanden gewesen und abgefallen. Kirchner beschreibt ferner die Form, Größe

und Sitz der Epiphysen und erweitert somit die Auffassung Grubers. Er geht ebenfalls gründlich auf den zeitlichen Unterschied der Verknöcherung der verschiedenen Epiphysen (Calcaneus, distale und proximale Epiphyse des Metatarsus V) ein.

„Nach den Befunden, sagt er, darf angenommen werden, daß die proximale Epiphyse der M. V in der Regel früher verschmilzt als seine distale Epiphyse. Bei Durchmusterung einer größeren Anzahl Metatarsalia V von Erwachsenen mit vollständig verschmolzenen Epiphysen ließ sich mehrfach die Abgrenzung der früheren proximalen Epiphyse noch genauer erkennen."

Kirchner machte auch einige Röntgenaufnahmen bei 11- bis 16jährigen Knaben, fand aber bei ihnen nicht regelmäßig die proximale Epiphyse. Merkwürdigerweise fehlte sie bei einem $16^3/_4$jährigen, bei welchem die Calcaneus und die distalen Epiphysen schon verschmolzen waren. Ich vermute, daß sie ebenfalls schon verknöchert und daß sie klein war, oder daß sie nicht richtig aufgenommen wurde. Sie fehlt auch bei einem 14jährigen, bei welchem die Calcaneusepiphyse in Verknöcherung begriffen war, die distale dagegen noch vollständig getrennt. Es dürfte sich hier vielleicht um eine verspätete Bildung des Knochenkerns bei einem schwächlichen Individuum handeln und es wäre interessant, den Fall wieder zu photographieren.

Ich habe mich mit dem Zeitpunkt der Verknöcherung der anderen Epiphysen nicht besonders beschäftigt und kann infolgedessen die Behauptungen Kirchners nicht beurteilen. Es sei von ihm noch ein Satz erwähnt:

„Wenn es sich also bestätigen sollte, daß die Ossifikation der Epiphyse an der Tuberositas metatarsi V annähernd zu derselben Zeit stattfindet wie die der Calcaneusepiphyse, so kann bereits vor dem 10. Jahr eine an der Tuberositas vorhanden gewesene Epiphyse verschmolzen sein."

Es geht aber aus den Untersuchungen Iselins hervor, daß der Kern vor dem 13. Jahre nur ganz selten schon vorhanden ist und daß er nie vor dem $15^1/_2$ Jahre total verknöchert ist. Iselin hat nach seiner Arbeit von 1907 das Vorhandensein eines beginnenden Knochenkerns in der Tuberositas metatarsi V bei einem kretinischen $9^1/_2$jährigen Kinde beobachtet und er bezeichnet es als eine Rarität. Es ist auch der einzige uns bekannte Fall einer so frühen Entstehung dieses Epiphysenkerns.

Die Arbeiten Kirchners, welcher das Auftreten der Epiphyse beobachtet und an einer Stelle die mögliche Konstanz geäußert hat, waren Iselin bei seiner Veröffentlichung unbekannt. Die von mir gemachten Beobachtungen bestätigen die Vermutungen dieser beiden Autoren.

II. Beobachtungsmaterial.

Fall 1. B. E., $12^3/_4$ Jahre alt, hatte vor drei Jahren keinen Knochenkern. Am 20. I. 1910 zeigte sich an der rechten Tuberositas ein schwacher, aber deutlicher Schatten, welcher genau die Form des Knochenkerns erreicht. Es ist der Beginn der Verknöcherung, der knorpligen Anlage der Epiphyse. Die linke Seite ist noch frei (Fig. 1).



Fig. 1. (Fall 1.) (Iselin Nr. 1.)

Fall 2. L. O., 14 Jahre alt, hatte am 20. X. 1908 mit $12^3/_4$ Jahren einen eben sicher sichtbaren Kern. Am 12. II. 1910 sind die Kerne fast vollständig verknöchert; rechts, hinter der Tuberositas, gegen das Cuboideum zu, sieht man noch einen kleinen Spalt als letzten Rest der Epiphysenlinie. L. O. ist gut entwickelt, hat mit 14 Jahren eine Körperlänge von 162 cm und ist Ausläufer. Die Verknöcherung, schon fast ausgebildet, hat hier relativ früh stattgefunden (Fig. 2, 3, 4, von Iselin nicht publiziert).

Fall 3. M. A., $14^3/_4$ Jahre, hatte im Jahre 1908 keine Knochenkerne. Am 26. I. 1910 finden sich beiderseits schöne Epiphysen mit einer ziemlich breiten Knorpelfuge, welche beiderseits durch eine Knochenbrücke unterbrochen ist. Die Verknöcherung hat also schon angefangen. Der Jüngling ist ordentlich entwickelt. Vor drei Jahren war er noch schwächlich (Fig. 5 u. 6).

Fall 4. L. W., $15^1/_4$ Jahre alt, war vor drei Jahren schwächlich und zeigte gewisse Merkmale einer überstandenen Rachitis. Die

Epiphyse war noch nicht angedeutet. Am 2. II. 1910 finden sich beiderseits mittelgroße Knochenkerne mit einer sehr breiten Epi-



Fig. 2. L. O. 1908 links.



Fig. 3. L. O. 1910 links.



Fig. 4. L. O. 1910 rechts.

physenlinie. Der Prozeß scheint hier im ganzen in Verspätung zu sein (Fig. 7 u. 8).

Fall 5. S. A., 15¼ Jahre alt, hat rechts einen ausgesprochenen Hohlfuß infolge von einem korrigierten Klumpfuß. Vor zwei Jahren

war der Kern bereits positiv. Am 14. I. 1910 ist er rechts, also am Hohlfuß, wo die Tuberositas infolge dieser Form am meisten belastet wird, total verknöchert. Links dagegen sieht man noch Spuren von der Knorpelfuge (Fig. 9, 10, 11).

Fall 6. W. P., $15^1/_4$ Jahre alt, etwas schwächlich entwickelt, hatte vor drei Jahren rechts eine Andeutung eines Kernes. Am



Fig. 5. M. A. 1910 links. (Iselin Nr. 4.)

29. III. 1909 war der Kern schon deutlich, wie die Fig. 12 es zeigt, am 20. V. 1910 sind die Kerne beiderseits in Verknöcherung begriffen (Fig. 12, 13).

Fall 7. S. K., $15^1/_4$ Jahre alt, hatte noch vor drei Jahren keine Spur von einem Kern. Am 29. XI. 1910 sind die Kerne beider-



Fig. 6. M. A. 1910 rechts. (Iselin Nr. 4.)

seits total verknöchert, dagegen ist die distale Epiphyse des Metatarsale V noch völlig getrennt (Fig. 14).

Fall 8. S. F., 16 Jahre alt, ist dem Fall 7 vollständig gleich. Es sind die zwei einzigen Fälle, bei welchen der Kern sich in zwei Jahren gebildet und vollständig verknöchert hat.

Die Fälle 9 ($15^3/_4$ Jahre), 10 ($15^3/_4$ Jahre), 11 (16 Jahre), 12 ($16^1/_2$ Jahre), 13 und 14 ($16^3/_4$ Jahre) sind ebenfalls ähnlich. Im

Jahre 1908 zeigten sie einen positiven Kern, welcher im Laufe des Jahres 1910 vollständig verknöchert gefunden wurde.

Nach diesen 14 normalen Fällen ist es berechtigt, zu sagen, daß der Knochenkern an der Tuberositas metatarsi V einen kon-



Fig. 7. L. W. 1910 links. (Iselin No. 7.)

stanten Befund darstellt. Bei normalen Individuen findet man ihn, wie der Fall 5 es beweist, am frühesten mit $13^1/_4$ Jahren. Beim Fall 1 sieht man schon einen schwachen Umriß der Epiphyse mit 12 Jahren und 10 Monaten; es ist also anzunehmen,



Fig. 8. L. W. 1910 rechts. (Iselin Nr. 7.)

daß der Kern mit $13^1/_4$ Jahren schön positiv war; leider entzog sich das Kind mit diesem Alter unserer Einladung.

Die unterste Grenze der vollständigen Verknöcherung war der Fall 2 mit 14 Jahren. Es scheint sich hier, wie schon gesagt, um eine Ausnahme zu handeln. Die normale unterste Grenze war nach Iselins Tabelle $15^1/_2$ Jahre (1 Fall). Von $15^3/_4$ Jahren an waren alle Knochenkerne verknöchert. Meine Nachuntersuchung

ergab ebenfalls $15^3/_4$ Jahre, wie die Fälle 9—14 es beweisen. Die Befunde stimmen also vollständig überein. Es ist wahr, daß



Fig 9. S. A. 1908 links. (Iselin Nr. 5.)



Fig. 10. S. A. 1910 links. (Iselin Nr. 5.)



Fig. 11. S. A. 1910 links. (Iselin Nr. 5.)

diese Grenzen nur einen geringen Wert haben dürften und nicht der Zweck unserer Untersuchungen waren. Ich wollte nur das

Vorhandensein der Epiphyse in einem gewissen Alter feststellen, und es ist mir dabei nicht gelungen, eine einzige Ausnahme zu finden.



Fig. 12. W. P. 1909 rechts. (Iselin Nr. 3.)



Fig. 13. W. P. 1910 rechts. (Iselin Nr. 3.)



Fig. 14. S. K. 1910. (Iselin Nr. 2.)

Zwei Fälle sind noch zu besprechen, bei welchen eine gewisse Anomalie im Sinne einer Verspätung der Kernbildung oder der Verknöcherung vorkommt.

Fall 15. T. L. (Fig. 15, 16), ist am 27. VIII. 1893 geboren. Im Jahre 1908 hatte er eine Körperlänge von 140 cm, was einem



Fig. 15. T. L. 1910 links. (Iselin Nr. 18.)

Alter von 13 Jahren entspricht. Damals waren die Kerne noch nicht gebildet und es war der einzige Fall in der Arbeit Iselins, bei welchem der Knochenkern nach dem $13^1/_2$ Jahre noch nicht vorhanden war. Ich hatte die Gelegenheit, ihn am 24. I. 1910 wieder zu untersuchen, also in einem Alter von 16 Jahren und 5 Mo-



Fig. 16. T. L. 1910 rechts. (Iselin Nr. 18.)

naten. Die Körperlänge war jetzt 150 cm; der Jüngling war schwächlich entwickelt und anämisch. Die Kerne haben sich gebildet und sind in Verknöcherung begriffen. Rechts ist nur noch ein Rest von der Epiphysenlinie vorhanden, und zwar am hinteren Teil gegen das Os cuboideum zu. Dieser Befund ist konstant, die Verknöcherung beginnt vorn und seitlich, um hinten zu endigen. Links hat die Ver-

knöcherung eben angefangen, am vordersten Teil. Der Kern ist sehr klein. Die distale Epiphyse ist noch völlig getrennt.

Es scheint überhaupt auch Regel zu sein, daß die Epiphyse der Tuberositas früher verschmilzt als die distale Epiphyse des Metatarsale V. Bei allen Fällen, wo die Tuberositas schon vollständig gebildet war, habe ich nie eine totale Verschmelzung der distalen Epiphyse gesehen. Es ist auch die Ansicht Kirchners; leider hatte ich beim Beginn meiner Untersuchungen seine Arbeit von 1907 noch nicht gelesen. Ich ließ nur einen Teil des Fußes photographieren, so daß der Calcaneus beiseite gelassen wurde. Ich kann deswegen keinen Vergleich ziehen zwischen der Verknöcherung der Epiphyse des Calcaneus und der Tuberositas metatarsi V. Da nach Bade (von Kirchner zitiert) die Zeit, um welche die Calcaneusepiphyse verschmilzt, eine sehr verschiedene ist, so hätte das wahrscheinlich auch keinen großen Wert gehabt.

Fall 16. F. E. (Fig. 17, 18), ist am 22. XI. 1894 geboren. Er machte in den Jahren 1907 bis 1910 eine Osteomyelitis des rechten Femurs durch und blieb dadurch in seiner Entwicklung zurück. In der Arbeit Iselins wird er schon als schwächlich und klein bezeichnet. Seine Körperlänge wurde damals nicht bestimmt, weil Patient bettlägerig war; die Epiphysenkerne sind noch nicht vorhanden. Am 28. I. 1910, also mit $15^1/_3$ Jahren, fand ich ebenfalls nur eine unsichere Andeutung der Kerne; wahrscheinlich begann gerade damals der Knorpel sich zu verdichten. Die Körperlänge betrug 152 cm. Die Osteomyelitis ist fast geheilt; es besteht nur noch eine ganz kleine Fistel im unteren Drittel des Oberschenkels. Im Sommer 1910 begann F. seine Lehrzeit als Schriftsetzer, ein Beruf, in welchem er viel stehen muß. Am 11. VII. 1911 machte ich eine zweite Untersuchung. F. ist jetzt 158 cm groß; sein Aussehen ist ein viel besseres als vor einem Jahr; das Fettpolster hat sich gut entwickelt; die Osteomyelitis ist völlig ausgeheilt. Die Röntgenaufnahme zeigte mir einen sehr schönen Kern an der Tuberositas metatarsi V, wie die Fig. 18 es angibt.

Die Verknöcherung der Knorpelfuge hat noch nicht angefangen. Dieser Fall bildet also eine seltene Verspätung der Epiphysenbildung und Verknöcherung der Apophyse mit der Diaphyse.

Die Ergebnisse dieser Untersuchung, die eine Nachuntersuchung der seinerzeit von Iselin untersuchten Füße sind,

finden sich in folgender Tabelle zusammengestellt. Eine Durchsicht der Tabelle zeigt, daß da, wo 1907 noch keine Knochenherde zu finden waren, in Nr. 1, 3, 4, 6, 7, 15 und 16, drei Jahre später, 1910, die Kerne doch nachträglich sich noch ent-

Fig. 17. F. E. 1910. (Iselin No. 8.)

wickelt haben und sich deutlich in den Röntgenbildern nachweisen lassen. Zweimal, im Fall 7 und 8, ist die inzwischen aufgetretene Apophyse bereits verknöchert. In den anderen Fällen besteht noch eine mehr oder weniger deutliche Knorpelfuge. Die

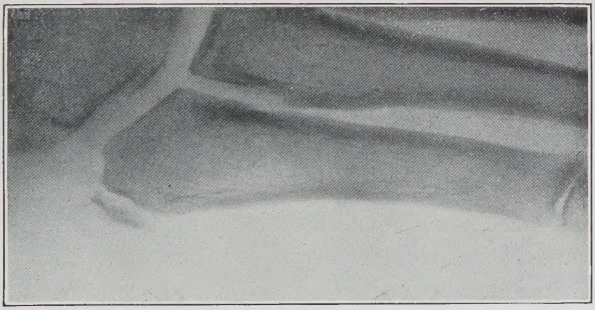

Fig. 18. F. E. 1911. (Iselin Nr. 8.)

zwei letzten Beobachtungen sind besonders bemerkenswert, sie zeigen, daß bei schwächlichen Individuen die Apophyse sehr viel später als gewöhnlich auftreten kann, statt mit 13 und 14 Jahren, erst mit 15 oder gar mit 16 Jahren. Sie lehren, daß man die Zeitgrenze der Verschmelzung nicht ganz fest bestimmen darf. —

III. Kurze histologische Bemerkungen.

Dr. Iselin hat bei einem 15jährigen jungen Menschen, der durch einen Hirnschuß umgekommen war, das Verhalten der Apophyse bei der Autopsie geprüft. Er hat von Prof. Hedinger das Präparat erhalten und mir zur Untersuchung übergeben. Auch diese Stichprobe ist positiv ausgefallen, d. h. der Knochenkern ist deutlich vorhanden. Die Röntgenaufnahme des Knochens zeigte das übliche Bild, einen schalenförmigen Knochenkern, an dem die Peroneussehne ansetzt. Auch mikroskopisch habe ich das Metatarsale untersucht. Die Schnitte zeigen das schalenförmige Gebilde. Innen liegt Knorpel und von außen ziehen Sehnenfasern in den Knochenkern hinein.

Dieser Befund spricht gegen die Behauptung Kirchners, welcher in seiner Arbeit von 1907 (S. 527) schreibt: „Die Sehne des Musculus peroneus brevis setzt sich nicht an der Stelle an, wo die Epiphyse ihren Sitz hat, sondern an der lateralen Seite der Basis des Metatarsale V"; es stimmt dagegen überein mit der Ansicht von Gegenbauer (Lehrbuch der Anatomie 1895, Bd. 1, S. 461): „Die Endsehne des Peroneus brevis tritt vor der Endsehne des Peroneus longus schräg zum lateralen Fußrande, wo sie an der Tuberositas metatarsi V meist dorsalwärts verbreitert inseriert.

IV. Zusammenfassung:

1. Die Bildung der Epiphyse der Tuberositas metatarsi V ein konstanter Befund.

2. Im allgemeinen findet man diesen sich bildenden Knochenkern im 13. und 14. Lebensjahr. Verspätung kommt selten bei schwächlichen oder pathologischen Individuen vor.

3. Die Verknöcherung ist im allgemeinen mit $15^3/_4$ Jahren fertig.

4. Die histologischen Präparate beweisen, daß der Knochenkern sich zuerst in der Sehne des Peroneus brevis entwickelt.

Nr.	1907 [1]	Name	Alter	Körperlänge 1907	Körperlänge 1910	Datum der Aufnahme	Entwicklungszustand	Knochenkernbefund 1907	Knochenkernbefund 1910
1	1	B. E.	12¾	147	150	28. I. 10	normal	negativ	angedeutet
2	—	L. O.	14	—	162	12. II. 10	kräftig	1908 schwach positiv	In Verknöcherg. begr.
3	4	M. A.	14¾	143	160	26. I. 10	normal	negativ	„
4	7	L. W.	15¼	—	153	2. II. 10	rachitisch	„	„
5	5	S. A.	15¼	151	157	24. I. 10	normal	positiv	rechts verknöchert links in Verknöcherg.
6	3	W. P.	15¼	—	157	20. V. 10	schwächlich	rechts Andeutung	In Verknöcherg. begr.
7	2	S. K.	15¼	141	164	29. XI. 10	kräftig	negativ	Verknöchert
8	6	S. F.	16	145	171	29. XI. 10	normal	„	„
9	13	L. E.	15¾	149	160	20. V. 10	„	positiv	„
10	15	M. A.	15¾	150	158	25. I. 10	„	„	„
11	12	A. W.	16	151	166	28. I. 10	kräftig	„	„
12	16	S. M.	16½	154	167	29. IX. 10	schlank	„	„
13	19	W. O.	16¾	152	162	11. IV. 10	„	„	„
14	20	R. J.	16¾	136	148	25. I. 10	zurückgeblieb.	positiv klein	„
15	18	T. L.	16½	140	150	24. I. 10	schwächlich	negativ	links klein in Verknöcherung rechts fast total verknöchert
16	8	F. E.	15⅓	—	152	28. I. 10	zurückgeblieb.	„	angedeutet? erst 1911 großer Kern
		„	16¾	—	158	11. VII. 11	in Fortschritt		positiv

1) Diese Zahlen geben die Nr. in der Tabelle der Iselinschen Arbeit an.

Literaturverzeichnis.

1. Bibergell, E., Über inkonstante Skelettstücke am Fuß und ihre Bedeutung für die Beurteilung von Röntgenbefunden bei Verletzten. Zeitschr. f. ärztl. Fortbildung 1910, Nr. 11.
2. Gelinsky, Über das freiartikulierende Os vesalianum tarsi duplex im Röntgenbild. Fortschritte auf dem Gebiet der Röntgenstrahlen, Bd. 8.
3. Iselin, H., Die Wenzel-Grubersche fibulare Epiphyse der Tuberositas metatarsi V im Röntgenbild. Ein wahrscheinlich konstanter Befund im 13. oder 14. Lebensjahr. Deutsche Zeitschr. f. Chir. 1907, XXXIII, Bd. 92.
4. Kirchner, A., Die Epiphyse am proximalen Ende des Os metatarsi V und das sog. Os vesalianum tarsi. Arch. f. klin. Chir. 1906, XXXVI, Bd. 80, S. 718—729.
5. Derselbe, Die Epiphyse am proximalen Ende des Os metatarsi V nebst Bemerkungen zur Calcaneusepiphyse. Anatomische Hefte 1907, H. 101, Bd. 33, S. 513—551.
6. Lilienfeld, Die Brüche der Tuberositas ossis metatarsi V und des Processus posticus tali und ihre Beziehungen zum Os vesalianum und Trigonum. Arch. f. klin. Chir. 1906, Bd. 78, XXX.